



CORRIGENDUM:

Промежуточные результаты первого этапа многоцентрового открытого мультикогортного исследования безопасности, фармакокинетики, фармакодинамики и эффективности веренафуспа альфа у взрослых пациентов с мукополисахаридозом II типа [Фармация и фармакология. 2026;14(1):81-96. DOI: 10.19163/2307-9266-2026-14-1-81-96]

Относится к статье: Лукина Е.А., Пономарев Р.В., Тришина С.В., Габитова Е.С., Вашакмадзе Н.Д., Каркашадзе Г.А., Намазова-Баранова Л.С. Промежуточные результаты первого этапа многоцентрового открытого мультикогортного исследования безопасности, фармакокинетики, фармакодинамики и эффективности веренафуспа альфа у взрослых пациентов с мукополисахаридозом II типа. *Фармация и фармакология*. 2026;14(1):81-96. <https://doi.org/10.19163/2307-9266-2026-14-1-81-96>

Настоящим информируем читателей, что в финальную версию статьи были внесены изменения на русском языке.

В опубликованной статье «Промежуточные результаты первого этапа многоцентрового открытого мультикогортного исследования безопасности, фармакокинетики, фармакодинамики и эффективности веренафуспа альфа у взрослых пациентов с мукополисахаридозом II типа» авторами была обнаружена техническая ошибка: случайным образом в статье были переставлены местами рисунки 4 и 5 относительно подписей к рисункам.

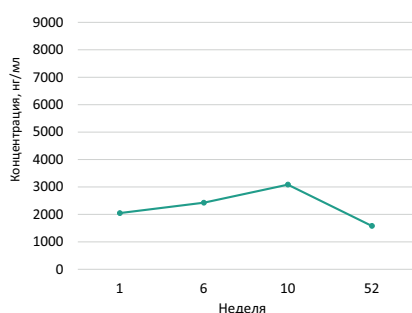


Рисунок 4 — Динамика изменения уровня дерматансульфата в спинномозговой жидкости (медиана) взрослых пациентов с мукополисахаридозом II типа, получавших 3 мг/кг веренафусп альфа.

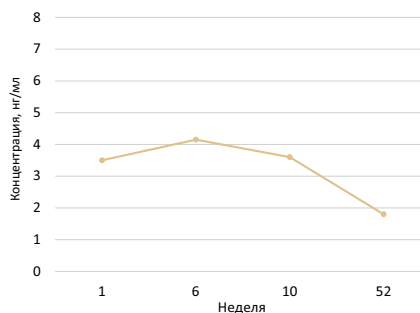


Рисунок 5 — Динамика изменения уровня гепарансульфата в спинномозговой жидкости (медиана) взрослых пациентов с мукополисахаридозом II типа, получавших 3 мг/кг веренафусп альфа.

Правильная версия:

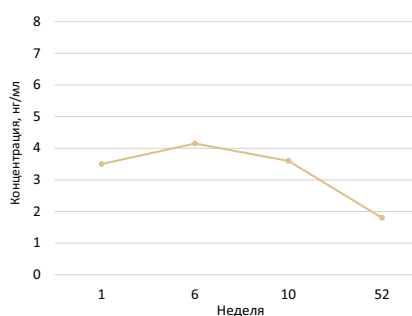


Рисунок 4 — Динамика изменения уровня дерматансульфата в спинномозговой жидкости (медиана) взрослых пациентов с мукополисахаридозом II типа, получавших 3 мг/кг веренафусп альфа.

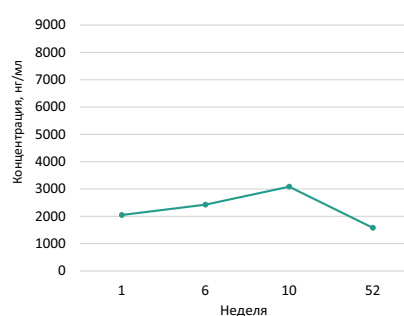


Рисунок 5 — Динамика изменения уровня гепарансульфата в спинномозговой жидкости (медиана) взрослых пациентов с мукополисахаридозом II типа, получавших 3 мг/кг веренафусп альфа.

Авторы сожалеют, что, вероятно, по причине недосмотра в первоначально опубликованной версии данной статьи были переставлены местами рисунки 4 и 5 относительно подписей к рисункам. Ошибка носит технический характер, не изменяет сути изложенных в статье данных, но может повлиять на их корректное восприятие читателями. Английская версия статьи является корректной.

Исходная статья на русском языке обновлена в онлайн-версии: <https://www.pharmpharm.ru/jour/article/view/1814>