УДК 599.323.4:591.433:617.72-002:615.276.24

# ИЗУЧЕНИЕ СОСТОЯНИЯ КЛЕТОЧНОГО ГОМЕОСТАЗА СЛИЗИСТОЙ ОБОЛОЧКИ ЖЕЛУДКА КРЫС НА МОДЕЛИ РЕВМАТОИДНОГО АРТРИТА, ЛЕЧЕННОГО ИБУПРОФЕНОМ И ЕГО КОМБИНАЦИЕЙ С ВИНБОРОНОМ

***Ф.В. Гладких, Н.Г. Степанюк, С.В. Вернигородский***

*Винницкий национальный медицинский университет им. Н.И. Пирогова, г. Винница, Украина*

# THE STUDY OF CELL HOMEOSTASIS STATE OF THE GASTRIC MUCOSA OF RATS ON MODEL OF RHEUMATOID ARTHRITIS, TREATMENT WITH IBUPROFEN AND ITS COMBINATION WITH VINBORON

***F.V. Hladkykh, N.H. Stepaniuk, S.V. Vernihorodskyi***

*Vinnitsa National Pirogov Memorial Medical University,Vinnitsa, Ukraine*
***E-mail: fedir.hladkykh@gmail.com***

**Актуальность**. Известно, что применение нестероидных противовоспалительных препаратов в клинической практике существенно ограничивает риск возникновения побочных эффектов, наибольшую долю среди которых составляет токсическое воздействие на пищеварительную систему. При этом внимание исследователей всё больше привлекает специфический синдром, ассоциированный с приёмом данной группы препаратов – НПВП-гастропатия, морфологическим субстратом которой может выступать некроз эпителиоцитов. Однако, как показали исследования последних лет, некроз – не только не единственная, но даже не главная причина гибели клеток. Чаще чем некроз наблюдается запрограмированная смерть клеток – апоптоз. Кроме того проблема ульцерогенеза тесно связана со способностью эпителия слизистой оболочки желудка к адекватной регенерации. Это обуславливает необходимость поиска путей коррекции влияния нестероидных антифлогистиков на процессы апоптоза и пролиферативв-

**Introduction.** The use of NSAIDs in clinical practice is known for a significant reduction of side effects risks, among which the largest share of toxic effects on the digestive system. At the same time, the attention of researchers is increasingly payed to a specific syndrome associated with application of this group of drugs – NSAIDs gastropathy, with necrosis of epithelial cells as a possible morphological substrate. However, as the recent studies have shown, necrosis is not the only, but also is not the main cause of cell death. Apoptosis, the programmed cell death, is observed more often than necrosis. Besides, ulcerogenesis problem is closely linked to the ability of the gastric mucosa epithelium to adequate regeneration. This necessitates a search for the ways to correct the effect of non-steroidal antiphlogistics on the processes of apoptosis and proliferous activity of epithelial cells of the gastric mucosa.

ную активность эпителиоцитов слизистой оболочки желудка.

**Материалы и методы.** Иммуногистохимические исследования выполняли на парафиновых срезах с использованием стрептавидин-биотинового метода («DAKO», Дания; LSAB2 Systems, HRP). Демаскировку антигена проводили в цитратном буфере с pH 6,0. В качестве первичных антител применяли мышиные и кроличьи моноклональные антитела. Ядра клеток докрашивали гематоксилином Майера в течение 15-60 сек.

Состояние пролиферативной активности эпителиоцитов желудка изучали с помощью мышиных моноклональных антител к ядерному антигену Ki-67 («DAKO», клон MIB-1, Дания), как чувствительного маркера пролиферации методом T. Scholzen.

Для характеристики активности процессов апоптоза исследовали экспрессию CPP32 (caspase-3) в слизистой оболочке желудка, используя полуколичественную шкалу оценки интенсивности окраски: 0 (отсутствует) – отсутствие положительной реакции в клетках, 1 (слабая) – до 30% клеток, отреагировали положительно, 2 (умеренная) – 31-60%, 3 (сильная) – 60% и более окрашенных клеток.

**Результаты и их обсуждения.** Анализ результатов иммуногистохимических исследований экспрессии меток Ki-67 и CPP32 показал, что в основе гастропротективного эффекта винборона при ибупрофен-индуцированной гастропатии у крыс с адъювантным артритом лежит его способность повышать регенеративные свойства желудочного эпителия путём восстановления пролиферативной активности. Кроме того винборон способен подавлять индуцированный ибупрофеном апоптоз эпителиоцитов желудка, что способствует поддержанию клеточного гомеостаза слизистой оболочки желудка.

**Ключевые слова:** ибупрофен, винборон, пролиферативная активность, апоптоз.

**Materials and methods.** Immunohistochemical studies were performed on paraffin sections using streptavidin-biotin method (“DAKO”, Denmark; LSAB2 Systems, HRP). Antigen unmasking was performed in citrate buffer pH 6.0. Mice`s and rabbit`s monoclonal antibodies were used as the primary antibodies. The cell nuclei were colored with Mayer’s hematoxylin for 15-60 seconds.

Condition gastric epithelial proliferative activity was studied using a mouse monoclonal antibody to nuclear antigen Ki-67 (“DAKO”, MIB-1 clone, Denmark) as a sensitive marker of proliferation by T. Scholzen.

To characterize the activity of apoptosis the expression of CPP32 (caspase-3) in the gastric mucosa was examined, using semiquantitative rating scale color intensity of 0 (none) – no positive reactions in cells, 1 (weak) – up to 30% of the cells reacted positively 2 (moderate) – 31-60%, and 3 (strong) – 60% more stained cells.

**Results and Discussion.** Analysis of the results of immunohistochemical expression of Ki-67 and CPP32 showed that the basis of gastroprotective effect of vinboron with ibuprofen-induced gastropathy in rats with adjuvant arthritis is its ability to enhance the regenerative properties of the gastric epithelium by restoring the proliferative activity. In addition vinboron is able to inhibit apoptosis induced by ibuprofen epithelial cells of the stomach, which helps to maintain cellular homeostasis of the gastric mucosa.

**Keywords:** ibuprofen, vinboron, proliferative activity, apoptosis.

В последнее время внимание исследователей все больше привлекает проблема поиска новых путей профилактики и лечения побочных эффектов нестероидных противовоспалительных препаратов (НПВП). Это обусловлено, прежде всего тем, что многогранность патогенеза гастропатии, индуцированной нестероидными антифлогистиками, обосновывает проведение комплексной фармакотерапии или применение препаратов с политропными фармакологическими свойствами [1, 2, 3, 4].

Среди побочных эффектов НПВП наибольшую долю составляет токсическое воздействие на пищеварительную систему. При этом внимание исследователей привлекает специфический синдром, ассоциированный с приёмом данной группы препаратов – НПВП-гастропатия, морфологическим субстратом которой может выступать некроз эпителиоцитов. Однако как показали исследования последних лет, некроз – не только не единственная, но даже и не главная причина гибели клеток. Чаще, чем некроз, наблюдается запрограммированная смерть клеток – апоптоз (Владимиров В. Ю., 2002). Одним из важнейших признаков апоптоза является активация сериновых протеиназ, называемых каспазами, которые запускают каскад биохимических реакций, заканчивающийся разрушением многих белков цитоплазмы и ядра, дефрагментацией ядерной ДНК и выдачей сигнала фагоцитам о том, что клетку пора ликвидировать [5, 6]. Кроме того проблема ульцерогенеза тесно связана со способностью эпителия слизистой оболочки желудка (СОЖ) к адекватной регенерации на фоне повышения агрессивности желудочного сока, вызванного приёмом НПВП [4].

К сожалению, известные на сегодня пути ослабления гастротоксичности НПВП, а именно применение ингибиторов протонной помпы, Н2-гистаминоблокаторов, синтетических аналогов ПГ Е1

Recently, the attention of researchers has been payed to the problem of finding out new ways to prevent and treat the side effects of non-steroidal anti-inflammatory drugs (NSAIDs). This is primarily due to the fact that the diversity of the pathogenesis gastropathy induced by non-steroidal antiphlogistics, justifies the implementation of a comprehensive drug therapy or the use of drugs with polytropic pharmacological properties [1, 2, 3, 4].

Among the side effects of NSAIDs, the biggest part takes the toxic effect on the digestive system. At the same time, the attention of researchers is increasingly attracted by specific syndrome associated with taking this group of drugs – NSAIDs gastropathy, which morphological substrate may be necrosis of epithelial cells. However, as shown by recent studies, necrosis is not the single, but also is not the main cause of cell death. Apoptosis, the programmed cell death, is observed more often than necrosis. (Vladimirov V. Yu., 2002). One of the most important features of apoptosis is the activation of serine proteinases, called caspases, which trigger a cascade of biochemical reactions, ending the destruction of many proteins of the cytoplasm and nucleus, defragmentation of nuclear DNA and making a signal to phagocytes that a cell is to liquidate [5, 6]. Furthermore, ulcerogenesis problem is closely related to the ability of the epithelium of the gastric mucosa (GM) for adequate regeneration accompanied by increased aggressiveness of gastric juice induced by intake of NSAIDs [4].

Unfortunately, the known ways of reduction of gastrotoxicity NSAIDs, namely the use of proton pump inhibitors, $H_2$-histamine

не способны удовлетворить потребности клиницистов в полной мере [1, 7].

Среди существующих НПВП нами было выбрано производное пропионовой кислоты – ибупрофен. На сегодняшний день его применяют у детей старше 6 мес. как безрецептурное средство и в возрасте с 3 мес. – по рекомендации врача, что говорит о наименьшей токсичности препарата и минимальном количестве побочных реакций [8]. Однако при длительном применении (более 7-14 дней) даже ибупрофен в низких дозах (800 мг/сутки) может вызвать поражение желудочно-кишечного тракта [9].

С целью профилактики развития ибупрофен-индуцированной гастропатии привлекает внимание новый украинский препарат винборон, который выгодно сочетает в себе широкий спектр фармакологических свойств: спазмолитическое, противовоспалительное, обезболивающее (местное и центральное), противоишемическое, антиоксидантное, антиагрегантное, иммуномодулирующее, противомикробное, токолитическое, кардиопротекторное, церебропротекторное, стимулирующее влияние на микроциркуляцию [2, 10].

Приказом Министерства здравоохранения Украины от 1 сентября 2014 г. № 665 «О государственной регистрации (перерегистрации) лекарственных средств (медицинских иммунобиологических препаратов) и внесения изменений в регистрационные материалы» (Приложение 2) винборон разрешен к применению в клинике, как спазмолитик с местноанестезирующим эффектом при дисфункции желчного пузыря и сфинктера Одди (гипокинетический и гиперкинетический типы), холециститах, желчнокаменной болезни, синдроме раздраженного кишечника, язвенной болезни желудка и двенадцатиперстной кишки с болями спастического характера, в составе комплексного лечения нарушений мозгового кровообращения, а

blockers, PG $E_1$ synthetic analogues can`t satisfy the needs of clinicians fully [1, 7].

Among the existing NSAIDs we chose derivative of propionic acid – ibuprofen. Today, it is exhibited for treatment of children older than 6 months, as the over-the-counter medication (OTC) and of the age of 3 months – on the recommendation of a doctor, which means the lower toxicity of the drug and a minimum amount of adverse reactions [8]. However, with prolonged use (more than 7-14 days), even at low doses of ibuprofen (800 mg/day) lesions of the gastrointestinal tract may be caused [9].

In order to prevent the development of ibuprofen-induced gastropathy the new Ukrainian drug vinboron caught our attention, which favorably combines a wide range of pharmacological properties: antispasmodic, anti-inflammatory, analgesic (local and central), anti-ischemic, antioxidant, antiplatelet, immunomodulatory, antimicrobial, tocolytic, cardioprotective, cerebroprotective, stimulating effect on the microcirculation [2, 10].

Order of the Ukrainian Ministry of Health from September 1, 2014 no. 665 “About state registration (re-registration) of medicinal products (medical immunobiological preparations) and amendments to the registration materials” (Addition 2) approved vinboron for use in the clinic as a spasmolytic with the local anesthetic effect at a local dysfunction of the gallbladder and sphincter of Oddi (hypokinetic and hyperkinetic types), cholecystitis, gallstones, irritable bowel syndrome, gastric ulcer and duodenal ulcer with pain, spastic nature, as part of comprehensive treatment of disorders of cerebral circulation, as well as in chronic coronary insufficiency

также при хронической венечной недостаточности, протекающей с приступами стенокардии. Также препарат можно назначать больным с нарушением функционального состояния печени, поскольку ему присущи гепатопротекторные свойства [11].

В проведенных нами ранее исследованиях установлено, что у 42,8% животных с адъювантным артритом (АА), которые получали ибупрофен в дозе 218 мг/кг на 28 день эксперимента были выявлены эрозивно-язвенные поражения СОЖ. Кроме того язвенный индекс (ЯИ) группы монотерапии ибупрофеном (0,97) почти в 10 раз превышал ЯИ группы комбинированной фармакотерапии АА ибупрофеном и винбороном (0,10) [2].

Целью исследования являются пролиферативная активность (ядерная метка Ki-67) и процессы апоптоза (цитоплазматическая или перинуклеарная метка CPP32) эпителиоцитов СОЖ крыс с АА при монотерапии ибупрофеном и его комбинацией с винбороном по данным иммуногистохимических (ИГХ) исследований.

**Материалы и методы.** Исследование проведено на 28 половозрелых крысах-самцах, разбитых на 4 группы: I – интактные крысы (n=7), II – крысы с смоделированным АА без лечения (контроль), III – крысы с АА (n=7), леченные ибупрофеном (218 мг/кг, внутрижелудочно), IV – крысы с АА (n=7), леченные ибупрофеном внутрижелудочно (218 мг/кг) в комбинации с винбороном (11 мг/кг, внутрижелудочно).

Все экспериментальные исследования над лабораторными животными проводили в соответствии с требованиями надлежащей лабораторной практики (GLP) и с соблюдением основных положений Конвенции Совета Европы « Об охране позвоночных животных, используемых в экспериментах и в других научных целях» от 18 марта 1986 г., Дирек-

and flow angina. The drug can be also administered to patients with impaired hepatic function, as it has its hepatoprotective properties [11].

In earlier studies we found out that 42.8% of the animals with adjuvant arthritis (AA) who used ibuprofen at 218 mg/kg, on day 28 of the experiment revealed erosive and ulcerative lesions of the coolant. In addition ulcerative index of (UI) ibuprofen monotherapy group (0.97) is almost 10 times higher than the combined pharmacotherapy group UI AA ibuprofen and vinboron (0.10) [2].

Objective: to characterize the proliferative activity (nuclear label Ki-67) and the process of apoptosis (cytoplasmic or perinuclear label CPP32) epithelial coolant rats with AA ibuprofen monotherapy and its combination with vinboron according to immunohistochemistry (IHC) studies.

**Materials and methods.** The study was carried out using 28 adult male rats, divided into 4 groups: I – intact rats (n=7), II – rats with modeled AA untreated (control), III – rats with AA (n=7) treated with ibuprofen (218 mg/kg, intragastric), IV – rats with AA (n=7) treated intragastrically with ibuprofen (218 mg/kg) in combination with vinboron (11 mg/kg, intragastric).

All experimental studies on laboratory animals were performed in accordance with the requirements of Good Laboratory Practice (GLP) and compliance with the guidelines of the Council of Europe Convention on the Protection of Vertebrate Animals used for Experimental and other Scientific Purposes of March 18, 1986, the Directive of the European Parliament and of the Council EU 2010/63/EC of Sep-

тивы Европейского парламента и Совета ЕС 2010/63/ЕС от 22 сентября 2010 г. «О защите животных, используемых для научных целей»; приказ МЗ Украины от 14 декабря 2009 г. №944 «Об утверждении порядка проведения доклинического изучения лекарственных средств и экспертизы материалов доклинического изучения лекарственных средств» и Закона Украины от 21 февраля 2006 г. №3447-IV «О защите животных от жестокого обращения» [12].

АА моделировали путем субплантарного введения полного адъюванта Фрейнда (Sigma, США. Состав: 1 часть ланолина, 2 части вазелинового масла и убитая вакцина БЦЖ из расчета 5 мг/мл) в заднюю правую лапку из расчета 0,1 мл на крысу [12]. Лечение АА проводилось с 14 по 28 день, путем внутрижелудочного введения исследуемых препаратов. Начало введения лекарственных средств отвечало максимальной воспалительной реакции [3, 12]. Эвтаназию крыс и забор материала с дальнейшей его фиксацией в 10% растворе нейтрального формалина проводили на 28 день эксперимента путем цервикальной дислокации под эфирным наркозом. Пересчет доз препаратов с дозы человека на крыс осуществляли с использованием коэффициента видовой чувствительности по Ю. Г. Рыболовлеву [7, 12].

Иммуногистохимические исследования выполняли на парафиновых срезах с использованием стрептавидин-биотинового метода («DAKO», Дания; LSAB2 Systems, HRP). Демаскировку антигена проводили в цитратном буфере с pH 6,0. В качестве первичных антител применяли мышиные и кроличьи моноклональные антитела. Ядра клеток докрашивали гематоксилином Майера в течение 15-60 сек. [13, 14].

Пролиферативную активность клеток оценивали с помощью мышиных моноклональных антител к ядерному антигену Ki-67 («DAKO», клон MIB-1, Дания),

tember 22, 2010 on the protection of animals used for scientific purposes; order by Ukrainian Ministry of Health from December 14, 2009 no. 944 “On approval of pre-clinical studies of medicinal products and the expertise of pre-clinical study of medicinal products materials” and the Law of Ukraine on February 21, 2006 no. 3447-IV “About the protection of animals from cruelty” [12].

AA modeled by subgaleal administration of complete Freund’s adjuvant (Sigma, USA. Composition: 1 part of lanolin, 2 parts of paraffin oil and killed Bacillus Calmette-Guerin vaccine in dose of 5 mg/ml) in the right hind paw of 0,1 ml per rat [12]. AA treatment was carried out from 14 to 28 days by intragastric administration of study drugs. The start of drugs administration meets the maximal inflammatory response [3, 12]. Euthanasia of the rats and fence material out of its fixation in 10% neutral formalin was performed on day 28 of the experiment by cervical dislocation under ether anesthesia. Conversion of drugs doses for human in rats was carried out using species sensitivity factor Yu. G. Rybolovlev [7, 12].

Immunohistochemical studies were performed on paraffin sections using streptavidin-biotin method (“DAKO”, Denmark; LSAB2 Systems, HRP). Antigen unmasking was performed in citrate buffer pH 6.0. Mice’s and rabbit’s monoclonal antibodies were used as the primary antibodies. The cell nuclei were tinted with Mayer’s hematoxylin for 15-60 seconds. [13, 14].

Proliferative activity of cells was assessed using murine monoclonal antibody to nuclear antigen Ki-67 (“DAKO”, MIB-1

как чувствительного маркера пролиферации методом T. Scholzen [15].

В препаратах при 400-кратном увеличении микроскопа определяли индекс пролиферации (ядерная метка Ki-67) и индекс апоптоза (перинуклеарная или цитоплазматическая метка CPP32 – caspase-3) в 5 случайно выбранных полях зрения (≥500 клеток), как долю в процентах положительно окрашенных ядер эпителиоцитов СОЖ в трех компартментах (I – поверхностный и ямочный эпителий; II – перешеечная зона, III – основа желез, средняя и нижняя треть желез в базальных отделах). Для оценки экспрессии CPP32 (caspase-3) в СОЖ в аналогичных участках использовалась полуколичественная шкала оценки интенсивности окраски: 0 (отсутствует) – отсутствие положительной реакции в клетках, 1 (слабая) – до 30% клеток отреагировали положительно, 2 (умеренная) – 31-60%, 3 (сильная) – 60% и более окрашенных клеток [16, 17, 18].

Иммуногистохимическое исследование проведено на базе Винницкого областного бюро патологической анатомии (г. Винница, Украина).

Микроскопию и фотографирование гистологических препаратов проводили с помощью светового микроскопа OLIMPUS BX 41 при увеличениях в 40, 100, 200 и 400 раз. Полученные снимки обрабатывали, проводили морфометрию и статистическую обработку с помощью программы «Quick PHOTO MICRO 2.3». Содержание клеточных элементов определяли в расчете на единицу условной площади (1 мм$^2$). При выполнении морфометрических исследований руководствовались основными принципами, изложенными в руководстве Г.Г. Автандилова (2002) [1].

**Результаты и их обсуждение.** Для оценки клеточного обновления СОЖ как маркер пролиферации нами был выбран ядерный антиген Ki-67, поскольку он регистрируется во все активные фазы

clone, Denmark) as a sensitive marker of proliferation by T. Scholzen [15].

The proliferation index (nuclear tag Ki-67) and apoptotic index (or perinuclear cytoplasmic label CPP32 – caspase-3) were measured in the formulations at 400-fold magnification in 5 randomly selected visual fields (≥500 cells) as the percentage of positively stained nuclei of epithelial cells of the coolant in the three compartments (I – patching and surface epithelium; II – isthmus area, III of – iron-based, middle and lower third of the glands in the basal). To assess CPP32 expression (caspase-3) in the coolant in similar areas used semiquantitative rating scale color intensity of 0 (none) – no positive reactions in cells, 1 (weak) – up to 30% of the cells reacted positively, 2 (moderate) – 31-60%, and 3 (strong) – 60% more stained cells and [16, 17, 18].

Immunohistochemical study was carried out on the basis Vinnitsa regional Office of Pathological anatomy (Vinnitsa, Ukraine).

Microscopy and photography of histological preparations was performed using a light microscope OLIMPUS BX 41 at magnifications of 40, 100, 200 and 400 times. The photographs were processed, undergone morphometry and were statistically analyzed using Quick PHOTO MICRO 2.3 program. The contents of cellular elements were determined per unit of the conventional area (1 mm$^2$). Morphometric studies were guided by the basic principles laid down in the manual G. G. Avtandilov (2002) [1].

**Results and discussion.** To assess cell renewal coolant as a proliferation marker, Ki-67 nuclear antigen was selected because it was registered in all active phases of the cell cycle ($G_1$, S, $G_2$ and M), but not in the rest-

 DOI: 10.19163/2307-9266-2016-4-3-68-83

клеточного цикла (G1, S, G2 и M), но отсутствует в фазе покоя (G0) [5, 17]. Иммуногистохимический анализ экспрессии показал, что на 28 день эксперимента в интактной группе индекс пролиферации (ИП) был наивысшим, а экспрессия Ki-67 наблюдалась на уровне зоны типичного пролиферационного компартмента СОЖ и преобладала именно в герминативной зоне и местами распространялась на ямочный эпителий (рис. 1).

ing phase ($G_0$) [5, 17]. Immunohistochemical analysis of expression showed that on 28th day of the experiment, proliferation index in the intact group (PI) was the highest, and the expression of Ki-67 was observed at the level of the zone of typical proliferative compartment coolant and dominated it in the germinal zone and sometimes extended to patching the epithelium (Fig. 1).

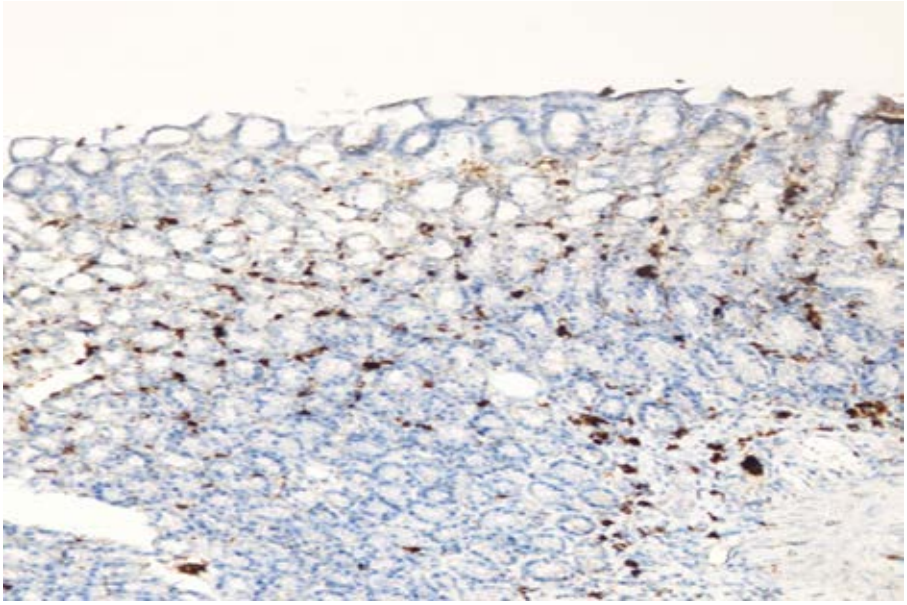

***Рисунок 1 – Выраженная экспрессия Ki-67 в ядрах эпителиоцитов желудка. Интактная группа, 28 день эксперимента. ИГХ-маркировка ×100.***
***Figure 1 – Severe expression of Ki-67 in the nuclei of epithelial cells of the stomach. Intact group, 28th day of the experiment. IHC-labeling. ×100.***

В контрольной группе ИП был снижен на 5% относительно интактных животных, что указывало на системные изменения в организме крыс при АА.

Монотерапия ибупрофеном характеризовалась слабой экспрессией Ki-67 (рис. 2), что отвечало статистически достоверному снижению ИП на 36% относительно аналогичного показателя животных контрольной группы. Выявленную нами экспрессию Ki-67 в глубине ямок СОЖ можно расценивать, как иммуногистохимический признак формирования НПВП-гастропатии, что согласуется с данными литературы (Lauwers G.Y. et al., 2001).

PI in the control group was reduced by 5% relative to intact animals, indicating the systemic changes in rats with AA.

Ibuprofen monotherapy was characterized by a low expression of Ki-67 (Fig. 2), which corresponded to statistically significant decrease in the PI by 36% compared to the same period of the control group animals. We have identified, that the expression of Ki-67 in the depth of the coolant pits can be regarded as a sign of the formation of immunohistochemical NSAID-gastropathy, which coincides with the literature (Lauwers G.Y. et al., 2001).

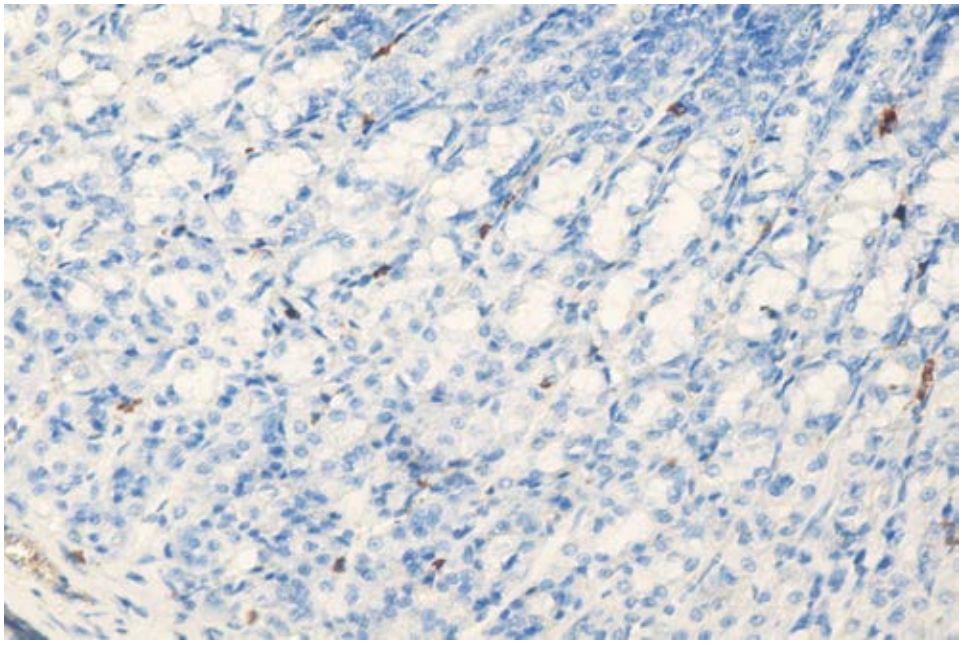

***Рисунок 2 – Слабая экспрессия Ki-67 в ядрах эпителиоцитов желудка. Монотерапия ибупрофеном, 28 день эксперимента. ИГХ-маркировка ×200***
***Figure 2 – Poor expression of Ki-67 in the nuclei of epithelial cells of the stomach. Monotherapy ibuprofen, 28th day of the experiment. IHC-labeling. ×200.***

Выше указанные изменения свидетельствуют о том, что повреждения СОЖ, возникающие при применении ибупрофена, приводят к изменению жизненного цикла эпителиоцитов и задержке их дифференциации, а следовательно к нарушению клеточного обновления СОЖ и ее структурной дезорганизации.

В группе комбинированного применения ибупрофена и винборона положительная маркировка Ki-67 обнаружена как в зоне перешейков, так и в базальных отделах желез желудка (рис. 3).

The above mentioned changes indicate that the coolant damages from the application of ibuprofen lead to changes in the life cycle of delay and epithelial differentiation, and thus to disruption of cell renewal coolant and its structural disorganization.

In the group of combined use of ibuprofen and vinboron positive Ki-67 labeling was detected in the zone of the isthmus, and the basal gastric glands (Fig. 3).

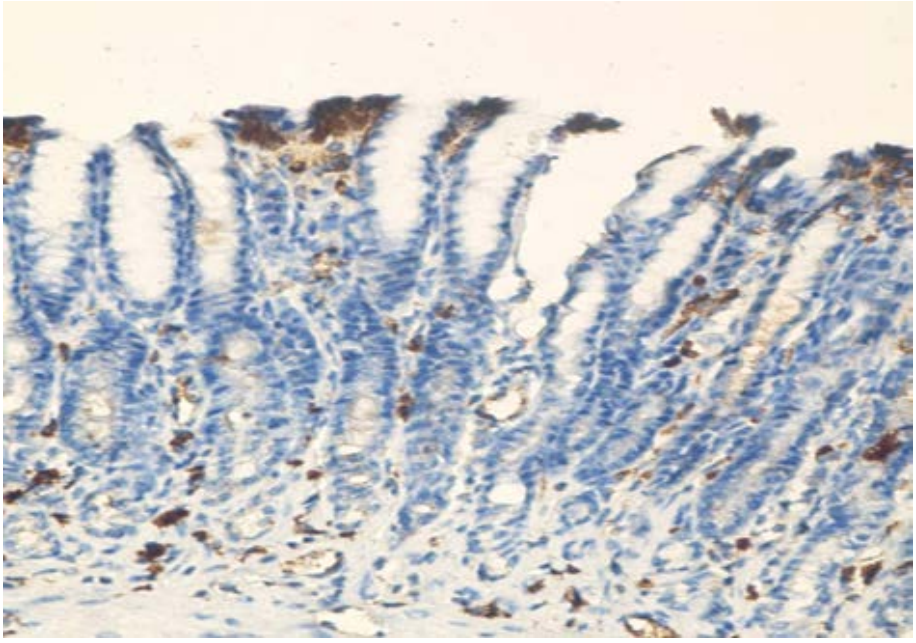

***Рисунок 3 – Умеренная экспрессия Ki-67 в ядрах эпителиоцитов желудка. Комбинированное применение ибупрофена и винборона, 28 день эксперимента. ИГХ-маркировка ×100***

***Figure 3 – Moderate expression of Ki-67 in the nuclei of epithelial cells of the stomach. Combined use of ibuprofen and vinboron 28th day experiment. IHC-labeling. ×100.***

ИП группы комбинированной фармакотерапии (0,081±0,004) превышал значения группы монотерапии ибупрофеном на 62%, что практически сопоставлялось с показателями интактных животных (0,082±0,004). Это указывало на способность винборона нивелировать антипролиферативные свойства ибупрофена, что в свою очередь, приводило к восстановлению регенеративных свойств эпителия СОЖ. Данные изменения пролиферативной активности при комбинированном применении ибупрофена и винборона согласуются с установленным в предыдущих исследованиях снижением язвенного индекса относительно группы монотерапии ибупрофеном [2].

Важная роль в поддержании тканевого гомеостаза отводится сохранению баланса между процессами пролиферации и апоптоза. Для изучения апоптоза эпителиоцитов СОЖ в качестве маркера была выбрана каспаза-3 (CPP32, Novocastra), как эффекторная в каскаде каспаз, задействованных в апоптозе. Ее активация оз-

PI group combined pharmacotherapy (0.081±0.004) exceeded the value of ibuprofen monotherapy group by 62%, which is compared with virtually intact animals (0.082±0.004). This indicated the capacity to neutralize the antiproliferative properties of vinboron ibuprofen, which in turn led to the recovery of the regenerative epithelium coolant properties. These changes in proliferative activity of the combined use of ibuprofen and vinboron coincide with established in previous studies concerning the reduction of ulcer index ibuprofen monotherapy group [2].

An important role in the maintenance of tissue homeostasis given to maintain the balance between the processes of proliferation and apoptosis. To examine the apoptosis of epithelial cells in the coolant as a marker has been selected caspase-3 (CPP32, Novocastra), in both the effector caspase cascade involved

начает необратимое следование клетки путем программируемой гибели.

Нами было установлено, что в группе монотерапии ибупрофеном экспрессия каспазы-3 отмечалась преимущественно в покровно-ямочном эпителии, прилегающем к острым эрозиям и язвам. Количество положительно окрашенных клеток составляло более 60% (рис. 4) и было достоверно выше в сравнении с группой комбинированной фармакотерапии (p<0,05).

in apoptosis. Its activation means irreversible cell adherence by programmed death.

We have found out that the in monotherapy ibuprofen group the caspase-3 expression was observed mainly in the fold and pit epithelium adjacent to the acute ulcers and erosions. The number of positively stained cells was more than 60% (Fig. 4) and was significantly higher in comparison with the group of combination drug therapy (p<0,05).

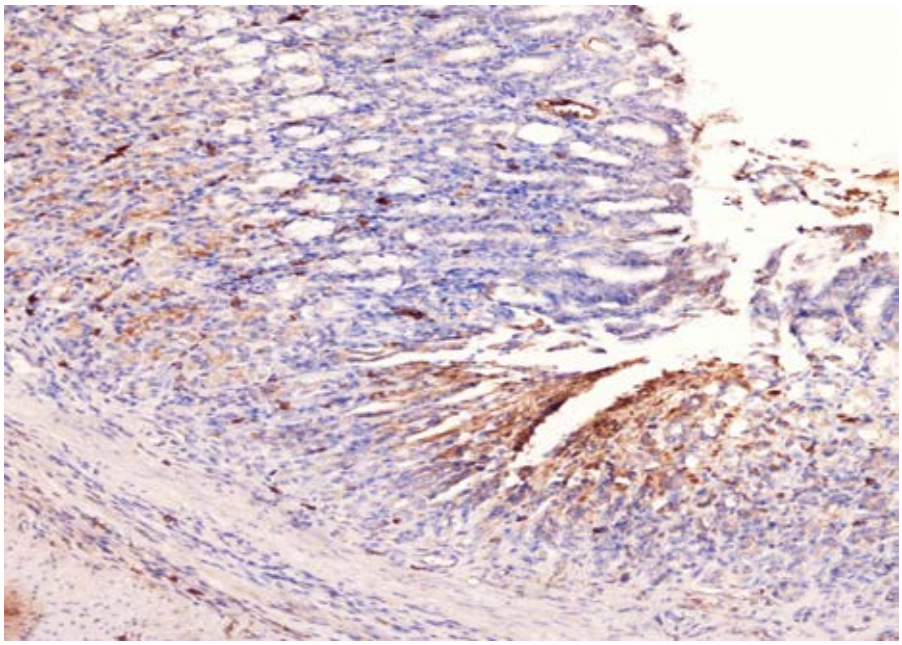

***Рисунок 4 – Острая язва СОЖ. Сильная экспрессия CPP32 преимущественно в базальных отделах СОЖ. Монотерапия ибупрофеном, 28 день эксперимента. ИГХ окрашивание CPP32 ×200***

***Figure 4 – Acute ulcer coolant. Strong expression of CPP32 mainly in the basal coolant. Monotherapy ibuprofen, 28th day of the experiment. IHC staining CPP32. ×200.***

В группе комбинированного применения ибупрофена и винборона, как и в группе интактных животных, экспрессия каспазы-3 колебалась от 10 до 30% (рис. 5).

Caspase-3 expression ranged from 10 to 30% in the group of combined use of ibuprofen and vinboron as in the group of intact animals (Fig. 5).

 DOI: 10.19163/2307-9266-2016-4-3-68-83

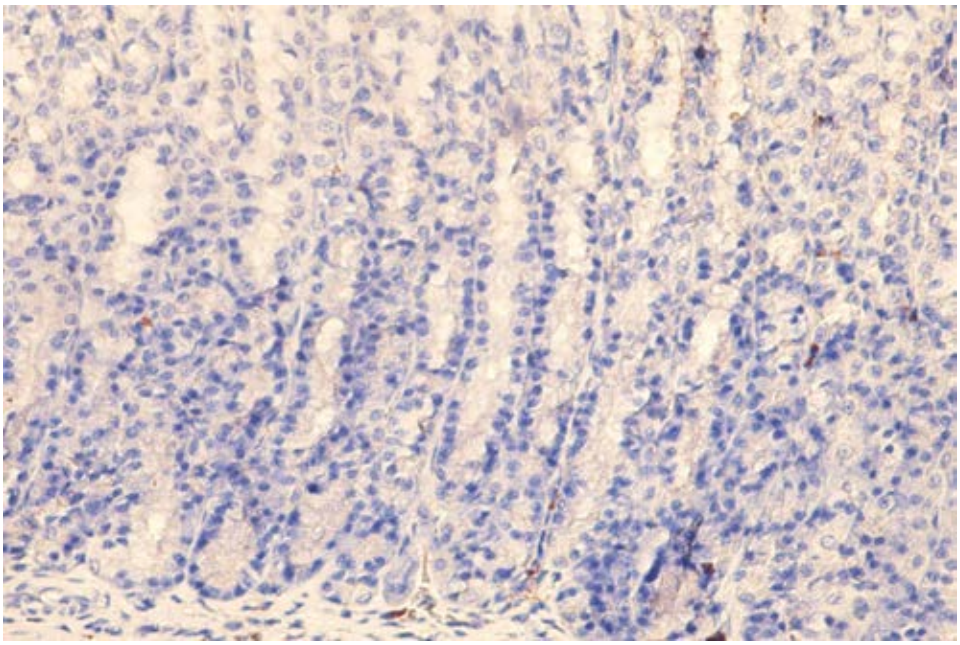

***Рисунок 5 – Слабая экспрессия CPP32 преимущественно в перинуклеарных отделах экзокриноцитов главных желез. Комбинированное применение ибупрофена и винборона, 28 день эксперимента. ИГХ окрашивание CPP32 ×200***
***Figure 5 – Weak expression of CPP32 predominantly perinuclear departments exocrine glands principal. Kombinirovannoeprimenenie vinboron ibuprofen and 28th day experiment. IHC staining CPP32. ×200.***

Уменьшение экспрессии каспазы-3 при комбинированном применении вышеуказанных препаратов обращает внимание на способность винборона ослаблять ибупрофен-индуцированный апоптоз эпителиоцитов СОЖ. Следует отметить, что снижение уровня апоптозных клеток не несет в себе угрозы канцерогенеза. Так, согласно данных литературы (Ивашкин В.Т. и др., 2002), снижение уровня апоптоза при поражениях СОЖ является показателем эффективности лечения.

Причиной уменьшения количества апоптозных клеток при комбинированной терапии ибупрофеном с винбороном, вероятно, является совокупность нескольких взаимодополняющих факторов, одним из которых является наличие у винборона противовоспалительных и иммуномодулирующих свойств, поскольку воспаление расценивается как дополнительный путь активации апоптоза, помимо воздействий, напрямую стимулирующих запрограммированную

Reduction of the caspase-3 expression in the combined use of drugs above indicates the ability to weaken vinboron ibuprofen-induced apoptosis of epithelial cells of the coolant. It should be noted that the decrease in the level of apoptotic cells does not carry the threat of carcinogenesis. Thus, according to the literature (Ivashkin V.T. et al., 2002), reduction of apoptosis in lesions of coolant is an indicator of the effectiveness of treatment.

The reason for reduction of the number of apoptotic cells in combination therapy with ibuprofen with vinboron is probably a combination of several complementary factors, one of which is the presence of vinboron anti-inflammatory and immunomodulatory properties as inflammation regarded as an additional pathway of activation of apoptosis, besides the effects of directly stimulat-

клеточную гибель (Кононов А.В. и др., 2005).

Другой возможной причиной уменьшения уровня апоптозных клеток при коррекции гастротоксичности ибупрофена винбороном могут быть антиоксидантные свойства последнего, поскольку согласно общепринятым представлениям проапоптотический эффект НПВП может реализоваться через активацию свободно радикального окисления (Fukumoto K. et al., 2011; Tamaki K. et al., 2011), а антиоксиданты, обладающие гастропротективным действием, снижают уровень апоптоза (Dursun H. et al., 2009; Suleyman H. et al., 2009).

**Выводы**. Анализ результатов иммуногистохимического исследования свидетельствует о свойстве ибупрофена подавлять пролиферативную активность желудочных эпителиоцитов и индуцировать апоптоз, на что указывает активация каспазы-3. Высшеуказанные изменения приводят к нарушению способности СОЖ к адекватной регенерации.

Гастропротекторный эффект винборона в условиях применения ибупрофена обусловлен повышением пролиферативного потенциала с восстановлением регенеративных свойств желудочного эпителия. Кроме того винборон способен подавлять индуцированный монотерапией ибупрофеном апоптоз эпителиоцитов желудка, что способствует поддержанию клеточного гомеостаза СОЖ.

### Библиографический список

1. Гладких, Ф.В. Сучасні шляхи послаблення ульцерогенності нестероїдних протизапальних засобів: досягнення, невирішені питання та шляхи оптимізації / Ф.В. Гладких, Н.Г. Степанюк // Запорожский медицинский журнал. – 2014. – № 2. – С. 82–86. – Режим доступа: http://nbuv.gov.ua/UJRN/Zmzh_2014_2_23.
2. Гладких, Ф. В. Характеристика про-

ing programmed cell death (Kononov A.V. et al., 2005).

Another possible reason for reduction of the level of apoptotic cells in the correction gastrotoxicity vinboron ibuprofen may be the antioxidant properties of the latter, since, according to the generally accepted ideas proapoptotic effect of NSAIDs can be realized through the activation of free radical oxidation (Fukumoto K. et al, 2011;. Tamaki K. et al, 2011). and antioxidants, having gastroprotective effect, reduce the level of apoptosis (Dursun H. et al, 2009;. Suleyman H. et al, 2009.).

**Conclusions**. Analysis of the results of immunohistochemical studies indicates the ibuprofen property to suppress proliferation activity of gastric epithelial cells and induce apoptosis, as indicated by activation of caspase-3. Above mentioned changes lead to disruption of coolant capacity for adequate recovery.

Gastroprotective effect of vinboron in terms of ibuprofen is conditioned by the increase in the proliferative capacity of the restoration of the regenerative properties of the gastric epithelium. Besides, vinboron is able to inhibit apoptosis induced by ibuprofen monotherapy epithelial cells of the stomach, which helps to maintain cellular homeostasis coolant.

### References

1. Hladkykh F. V., Stepaniuk N. H. Modern ways of easing ulcerating NSAIDs: achievement, outstanding issues and ways to optimize. Zaporozhye Medical Journal. 2014. No. 2. P. 82-86;; http://nbuv.gov.ua/UJRN/Zmzh_2014_2_23.
2. Hladkykh F. V., Stepaniuk N. H. Charac-

тизапальної та знеболюючої активності ібупрофену та його комбінації з вінбороном на моделі ад'ювантного артриту у щурів / Ф. В. Гладких, Н. Г. Степанюк // Вісник наукових досліджень. – 2015. – № 2 (79). – С. 108–111. – Режим доступа: http://nbuv.gov.ua/UJRN/vndt_2015_2_33.

3. Павлюк, Г. В. Аналгезуюча дія німесуліду за умови комбінованого застосування з амлодипіном на тлі експериментального ревматоїдного артриту / Г. В. Павлюк, Н. М. Серединська // Матеріали міжнародної конференції «Наука в епоху дисбалансів» 3 частина (25 січня 2016 р.). – Київ, 2016. – С. 120–125.
4. Свінцицький А.С. НПЗЗ-гастропатії : сучасний стан проблеми // Кримський терапевтичний журнал. – 2010 – Т. 10, № 2. – С. 280–286.
5. Федченко, С. Н. Роль маркеров клеточного обновления (Ki-67) и апоптоза в возникновении и прогрессировании нарушений клеточного гомеостаза эпителиоцитов желудка, ассоциированных с воздействием на организм паров толуола / С.Н. Федченко, Л.О. Галузина // Вісник проблем біології і медицини. – 2011. – Вип. 2.– Т. 2. – С. 272-274.
6. Kroemer, G. Mitochondrial membrane permeabilization in cell death. / G. Kroemer, L. Galluzzi, C. Brenner // Physiological reviews. – 2007. – № 87 (1). – P. 99–163.
7. Рыболовлев, Ю. Р. Дозирование веществ для млекопитающих по константам биологической активности / Ю. Р. Рыболовлев, Р.С. Рыболовлев // Доклады АН СССР. – 1979. – № 6. – С. 1513–1516.
8. Rainsford K. D. Ibuprofen: Pharmacology, Therapeutics and Side Effects: monograph. – Heidelberg: Springer Basel, 2012. – 259 p.
9. Каратаев А.Е., Яхно Н.Н., Лазебник

teristics of the inflammatory and analgesic activity of ibuprofen and its combination with the model vinboronom adjuvant arthritis in rats. Journal of Research. 2015. No. 2 (79). P. 108-111; http://nbuv.gov.ua/UJRN/vndt_2015_2_33.

3. Pavljuk G. V., Seredins'ka N. M. Analgesic effect of nimesulide provided the combined use of amlodipine on the background of experimental rheumatoid arthritis. International Conference "Science in the era imbalances" Part 3. Kyiv, 2016. P. 120–125.
4. Svincic'kij A. S. NSAID gastropathy: current state of problem. Crimean therapeutic journal. 2010. Vol. 10, no. 2. P. 280-286.
5. Fedchenko S. N., Galuzina L. O. The role of markers of cell renewal (Ki-67) and apoptosis in the genesis and progression of epithelial cell homeostasis disorders of the stomach, associated with exposure to toluene vapor body. News of problems biology and medicine. 2011. Vol. 2, no. 2. P. 272–274.
6. Kroemer G., Galluzzi L., Brenner C. Mitochondrial membrane permeabilization in cell death. Physiological reviews. 2007. No. 87. P. 99–163.
7. Rybolovlev Ju. R., Rybolovlev R. S. Dosing for mammals substances constants biological activity. Reports of the Academy of Sciences of the USS. 1979. No. 6. P. 1513-1516.
8. Rainsford K. D. Ibuprofen: Pharmacology, Therapeutics and Side Effects. Monograph. Heidelberg. Springer Basel, 2012. 259 p.
9. Karateev A. E., Jahno N. N., Lazebnik

Л.Б. и др. Применение нестероидных противовоспалительных препаратов: клинические рекомендации. – М.: ИМА-ПРЕСС, 2009. – 168 с.

10. Степанюк, Г. І. Вінборон – лікарський засіб з політропними фармакологічними властивостями: монографія / Г.І. Степанюк, О.О. Пентюк, Р.П. Піскун. – Вінниця: Изд-во «Континент-Прим», 2007. – 243 с.
11. Сергєєв С.В. Фармакотерапевтична ефективність вінборону при експериментальних гепатитах: Автореф. дис. канд. мед. наук. – Київ, 2002. – 19 с.
12. Доклінічні дослідження лікарських засобів: метод. рекоменд.// За ред. член-кор. АМН України О. В. Стефанова. – Київ: ВД «Авіцена», 2001. – 527 с.
13. Автандилов Г.Г. Основы количественной патологической анатомии. – М.: Медицина, 2002. – 240 с.
14. Аруин Л. И. Апоптоз при патологических процессах в органах пищеварения // Клиническая медицина. – 2000. – Т. 78, № 1. – С. 5–10.
15. Scholzen T. et al. The Ki-67 protein interacts with members of the heterochromatin protein 1 (HP1) family: a potential role in the regulation of higher-order chromatin structure // J. Pathol. – 2002. – Vol. 196. – P. 135–144.
16. Животова Е. Ю. Участие регуляторных пептидов в поддержании тканевого гомеостаза слизистой оболочки желудка: Автореф. дис. д-ра мед. наук. – Владивосток, 2014. – 39 с.
17. Осадчук, О. М. Роль маркеров клеточного обновления и апоптоза эпителиоцитов при заболеваниях желудка, ассоциированных с H. Pylori / О. М. Осадчук, Н. Ю. Коган, И. М. Кветной // Вестник ВолГМУ. – 2007. – № 1 (21). – С. 29-33.
18. Cassaro M., Rugge M., Tieppo C. et al.

L. B., Kukushkin M. L., Drozdov V. N., Isakov V. A., Nasonov E. L. The use of nonsteroidal anti-inflammatory drugs. Clinical recommendations. Moscow: «IMA-PRESS», 2009. 168 p.

10. Stepaniuk H.I., Pentjuk O. O., Piskun R. P. Vinboron - a drug with polytropic pharmacological properties: monograph. – Vinnicja: Izdat. «Kontinent-Prim», 2007. 243 p..
11. Sergeev S.V. Pharmacological efficacy in experimental hepatitis vinboronu: author. dis. candidate. medical sciences.. Kyiv, 2002. 19 p.
12. Preclinical studies of drugs: method. have recommendations; A.V. Stefanov. Kyiv: «Avicena», 2001. P. 527.
13. Avtandilov G.G. Fundamentals of quantitative pathological anatomy. Moscow: «Medicina»,, 2002. P. 240.
14. Aruin L.I. Apoptosis during pathological processes in the digestive organs. Clinical medicine. 2000. Vol. 78, no. 1. P. 5–10.
15. Scholzen T. et al. The Ki-67 protein interacts with members of the heterochromatin protein 1 (HP1) family: a potential role in the regulation of higher-order chromatin structure. J. Pathol, 2002. No. 196. P. 135–144.
16. Zhivotova E. Ju. Participation of regulatory peptides in the maintenance of tissue homeostasis of the gastric mucosa: author. dis. dr. med. sciences: spec. Vladivostok, 2014. P. 39.
17. Osadchuk O. M., Kogan N.Ju., Kvetnoj I.M. The role of markers of cell renewal and apoptosis of epithelial cells in diseases of the stomach, associated with H. Pylori. Bulletin VolGMU. 2007. No. 1 (21). P. 29–33.
18. Cassaro M., Rugge M., Tieppo C. et al.

Indefinite for non-invasive neoplasia lesions in gastric intestinal metaplasia: the immunophenotype // J. Clin. Pathol. – 2007. – Vol. 60. – P. 615–621.

* * *

*Гладких Фёдор Владимирович – врач-интерн отделения скорой и неотложной медицинской помощи Казатинской центральной районной больницы Винницкого областного Совета. Область научных интересов: поиск и изучение новых подходов к улучшению профиля безопасности и повышению эффективности фармакотерапии нестероидными противовоспалительными препаратами E-mail: fedir.hladkykh@gmail.com*

*Степанюк Наталья Георгиевна – доктор медицинских наук, доцент кафедры фармакологии Винницкого национального медицинского университета им. Н.И. Пирогова. Область научных интересов: изучение влияния препаратов с политропными фармакологическими свойствами на фармакокинетику и фармакодинамику нестероидных противовоспалительных препаратов.*

*Вернигородский Сергей Викторович – доктор медицинских наук, профессор кафедры патологической анатомии, судебной медицины и права Винницкого национального медицинского университета им. Н.И. Пирогова. Область научных интересов: изучение морфогенеза метаплазии слизистой оболочки желудка при предраковых состояниях; патоморфологическая характеристика хронического атрофического метапластического гастрита.*

Indefinite for non-invasive neoplasia lesions in gastric intestinal metaplasia : the immunophenotype. J. Clin. Pathol. 2007. Vol. 60. P. 615–621.

* * *

*Hladkykh Fedir Volodymyrovych – Doctor-intern in the specialty "Medicine of emergency conditions" course of anesthesiology and intensive care Department of Surgery №1 at Vinnitsa National Pirogov Memorial Medical University. Area of expertise: search and study for new approaches to improve safety and increase of pharmacotherapy efficiency with non-steroid anti-inflammatory drugs. E-mail: fedir.hladkykh@gmail.com*

*Stepaniuk Nataliia Heorhiivna – Doctor of Medical Sciences, Associate Professor of the Department of Pharmacology at Vinnitsa National Pirogov Memorial Medical University. Area of expertise: the study of the effect of drugs with polytropic pharmacological properties on the pharmacokinetics and pharmacodynamics of non-steroidal anti-inflammatory drugs.*

*Vernyhorodskyi Sergii Viktorovych – Doctor of Medicine Sciences, Professor, Professor of the Department of pathological anatomy, forensic medicine and law at Vinnitsa National Pirogov Memorial Medical University. Area of expertise: study for morphogenesis of metaplasia of stomach mucous membrane in precancerous states; patomorphologic characteristic of chronic atrophic metaplastic gastritis.*